NERVUS ACCESSORIUS

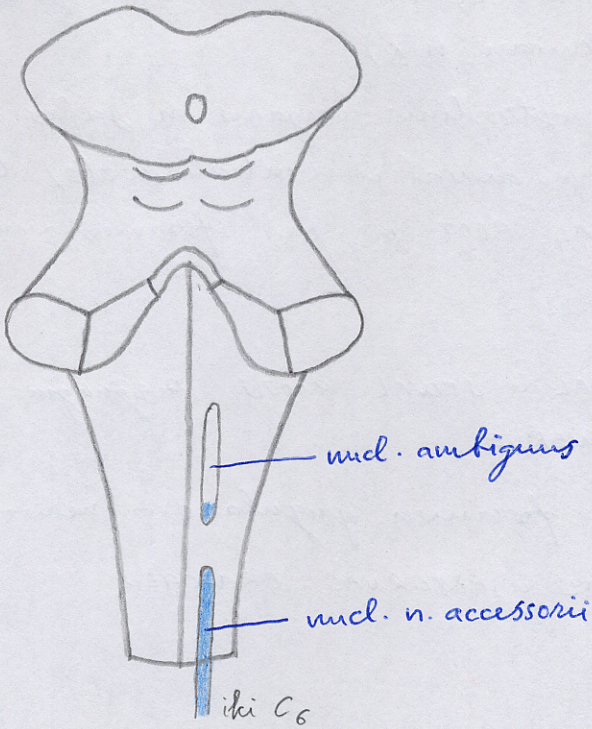

NUCLEI

Nucl. ambiguus kaudalinė dalis (SVE)

- iš jos kyla CRANIAL (ACCESSORY) ROOT ; vėlian jos skaidulos per INTERNAL BRANCH prisijungia prie n. vagus ir sudaro N. LARYNGEUS REC.
- dėl to N. XI kai kur priskiriamas branchialiniams (VI) nervams
- pagal dabartinę nomenklatūrą – ši dalis priskiriama n. vagus!

Nucl. n. accessorii (GSE)

- nucl. ambiguus analogas ungaros smegenyse
- užima centrinę ir lateralinę ventral horn dalis in C_{1-6}
- iš jo kyla SPINAL ROOT ; ji per EXTERNAL BRANCH inervuoja m. sternocleidomastoideus ir m. trapezius viršutinę dalį ; cortical SUPRANUCLEAR INPUT is bilateral (!) and separate for each muscle:

m. trapezius – primarily CONTRALATERAL input ;
m. sternocleido – primarily IPSILATERAL* input (because of double decussation)

* esp. for sternal head of muscle

Extra-axial course

- komponentai
  - ± SVE
  - GSE
  - GSA – propriorecepcija iš inervuojamų raumenų ; sensorinis ganglijas – dorsal root ganglia (C_2!)

- išeina iš smegenų: (NA - 178)
  CRANIAL ROOT – kaudalinė medulla obl. dalis, lateralinis paviršius (šeimai n. X)
  SPINAL ROOTS – rostralinis nugaros sm. galas, lateralinis paviršius (tarp dorsal ir ventral roots) C_{1-5}; susijungia į vieną SPINAL ROOT ir per foramen magnum išeina į kaukolę

- intrakranialiai CRANIAL ir SPINAL ROOTS susijungia į vieną TRUNK of ACCESSORY NERVE

- išeina iš kaukolės – foramen jugulare – nervo kamienas pasidalina į INTERNAL ir EXTERNAL BRANCHES

LESIONS

1) weakness in turning head to opposite side (against resistance); šiaip galvos padėtis nepalcinta
2) weakness of shoulder shrugging; downward-outward rotation of scapula; moderate sagging of affected shoulder
±3) vocal cord paralysis

- n. accessorius eina po giliosios fascijos išoriniu lapeliu (investing fascia): Žr. 1062 p. (MUSCULOSKELETAL)
  – šalinamas radical neck dissection metu;
  – limfadenitas gali dirginti nervą → torticollis

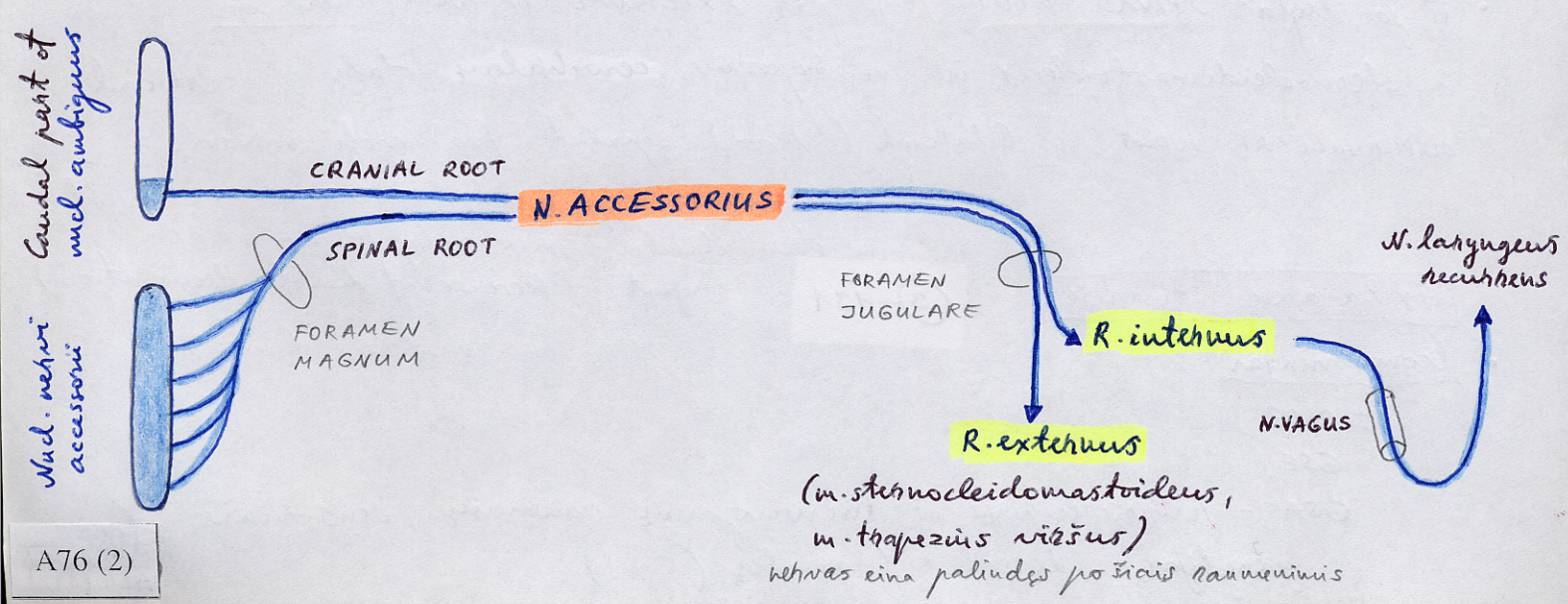

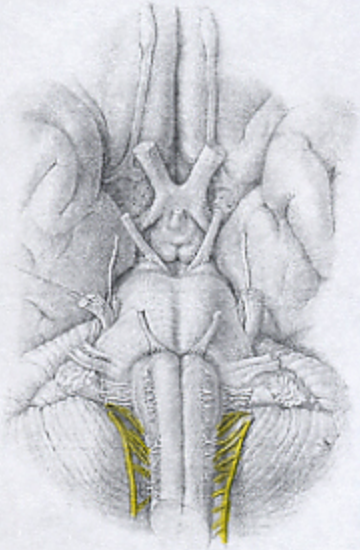

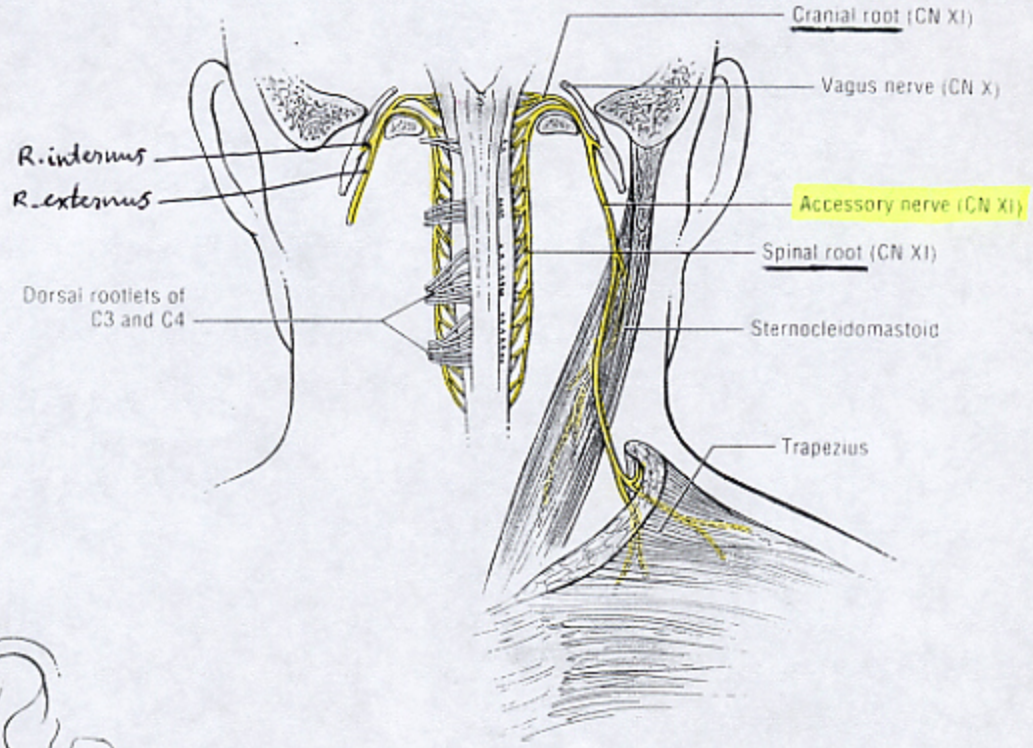
Cranial root (CN XI)
Vagus nerve (CN X)
R. internus
R. externus
Accessory nerve (CN XI)
Spinal root (CN XI)
Dorsal rootlets of C3 and C4
Sternocleidomastoid
Trapezius

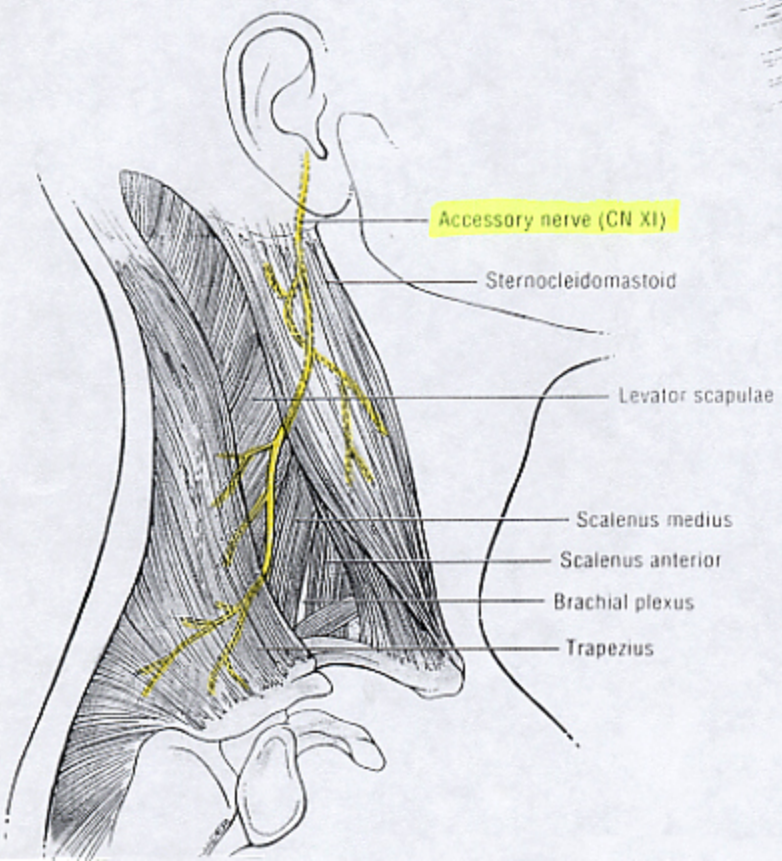
Accessory nerve (CN XI)
Sternocleidomastoid
Levator scapulae
Scalenus medius
Scalenus anterior
Brachial plexus
Trapezius