TEETH

Dentition – dantų visuma
Denture – dantų protezas
Eruption – danties dygimas (gum perforation)

20 deciduous (milk) teeth:

2 incisors 6–8 mėn
1 canine 16–20 mėn
2 molars 2-i metai

1 → 2 → 4 → 3 → 5
susikeitę
Pirmasis – 6 mėn.
Paskutinis – ne vėliau 24 mėn.

32 permanent teeth:

2 incisors 6–9 m – thin cutting edge

1 canine (cuspid) 10–12 m – single prominent cone (cusp), ilgiausi dantys

2 premolars (bicuspids) 10–12 m – crown sagitalinės vagelės padalinta į 2 cusps

3 molars (tricuspids): 1 – 6–7 m
2 – early teens 12
3 – late teens

1) vagos padalina į 2-3 ir daugiau cusps
2) cusps gali išsilyginti per amžių dėl supamo maisto
3) viršutiniai molars turi 3 šaknis, apatiniai – 2

6 → 1 → 2 → 4 → 3,5 → 7 → 8
Pirmasis – 6 m. priešpaskutinis – 12 m.

Cementum jungiasi su bone by periodontal ligamentum (modifikuotas antkaulis)
↑
dengia root – alveolėje

Neck – apsuptas dantenų (sustant dantenos atsitraukia – recession)

Crown – burnos ertmėje, turi 1-3 cusps
↓ padengtas
Enamel – 1) susiformuoja before eruption – (vit. D trūkumas → emalio hipoplazija) (mažas tetraciklinas)
2) after eruption – inert, changes little:
a) adsorbuoja F jonus – sumažėja tirpumas rūgštyje

Clinical crown – matoma danties dalis
Anatomical crown – danties dalis padengta emaliu

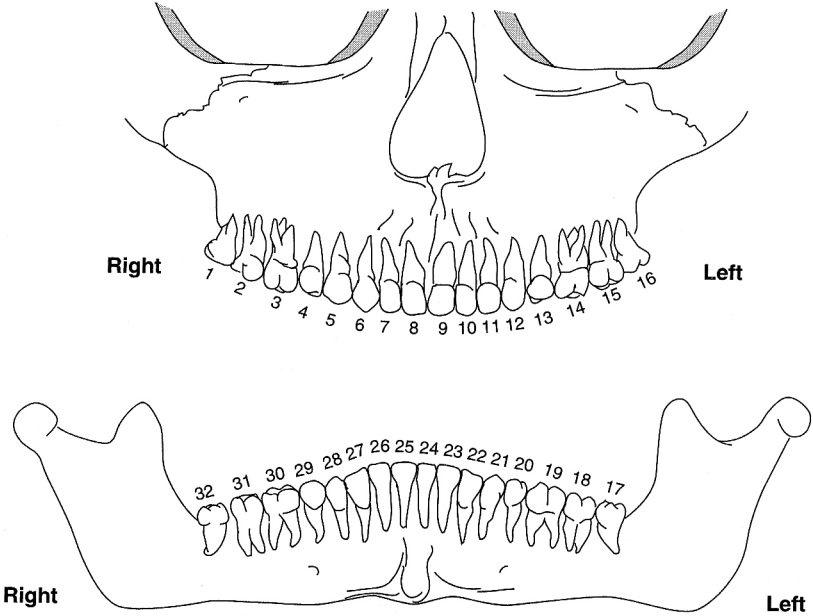

In adults, the teeth are numbered starting with the right upper molar (wisdom tooth) and proceeding to the left upper molar. Numbering resumes with the left lower molar and ends with the right lower molar. In children, the approach is the same, but letters are used instead of numbers (A–J for the top, K–T for the bottom). Older children will have a mixture of numbers and letters, representing the presence of both deciduous and permanent teeth.

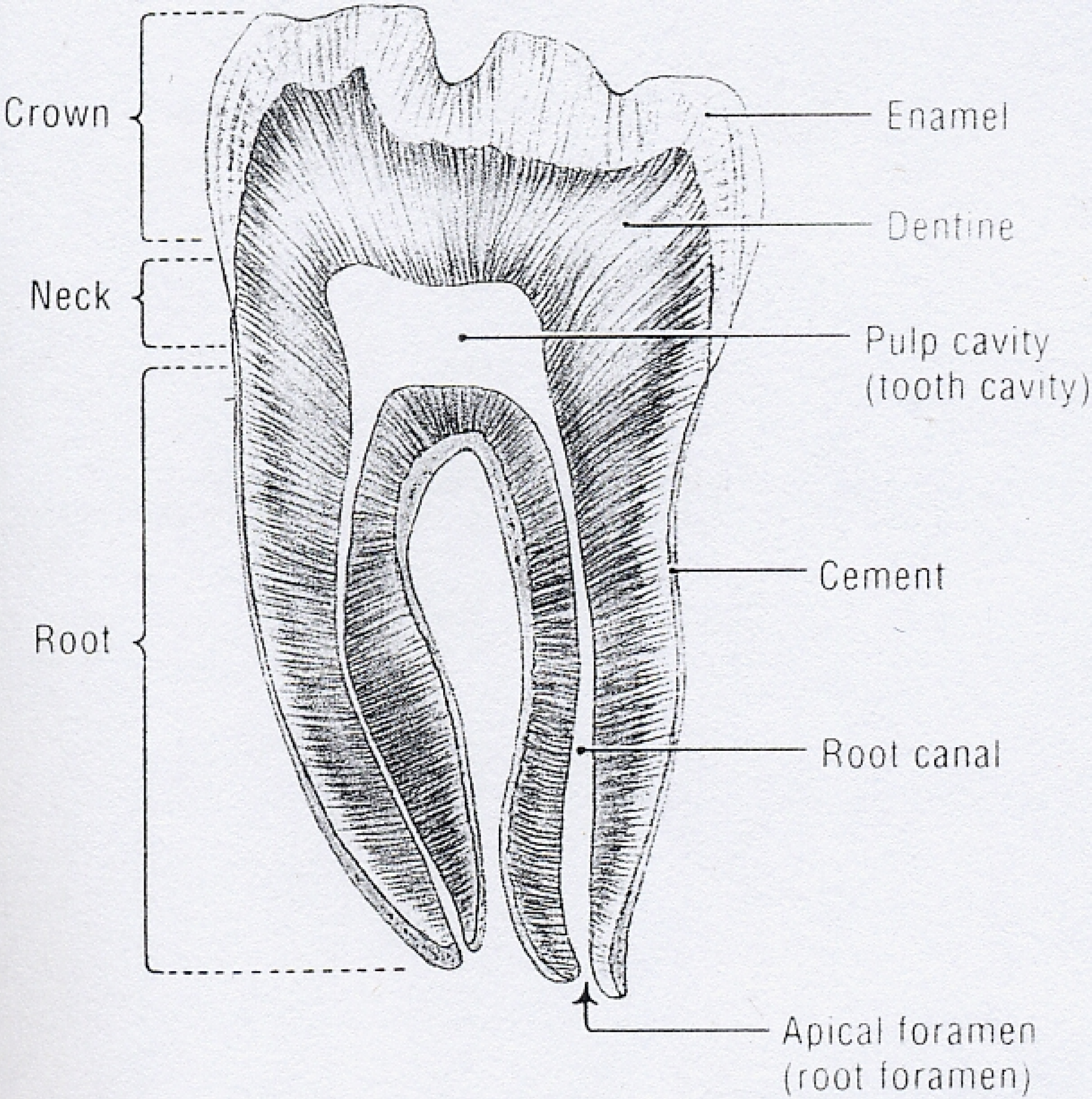
Crown
Neck
Root
Enamel
Dentine
Pulp cavity
(tooth cavity)
Cement
Root canal
Apical foramen
(root foramen)

TEETH – topografija, inervacija, infekcijos, uškamšiniimas

Socket:

1. Lingual cortex – plonesnis ties molars
2. Lamina dura (išklioja alveolę)
3. Labial cortex – plonesnis ties incisors

Dantis sąsaja su alveole – GOMPHOSIS (synarthrosis – fibrous joint)

Inervacija

n. maxillaris → nn. alveolares sup. (rr. anterior, middle, posterior) dantys
- n. alveolaris sup. post., n. infraorbitalis – dantenų išorė
- n. nasopalatinus, n. palatinus major – dantenų vidus

n. mandibularis →
- n. lingualis – dantenų vidus
- n. alveolaris inf. – dantys → n. mentalis
- n. buccalis – dantenų išorė

INFEKCIJOS

- erodes through lamina dura (X-ray)
- plinta į floor of mouth, hand palate, face
- apatinių dantų infekcija – pain referred to ear (n. mandibularis)
- viršutinių dantų infekcija:
  - canine → trombuoja v. angularis, per v. ophthalmica sup. į sinus cavernosus
  - molars šaknys įeina į maxillary sinus → sinusitis

Dantų ir dantenų uškamšiniimas:

APATINIAI – „mandibular block" – duriama iš priekio (lateralian pterygomandibular raphe) palei vidinį ramus kraštą – nusichamsmina n. alveolaris inf. ir n. lingualis. Likęs n. buccalis – duriama po gleivine behind 3rd molar („retromolar pad"). Incizorius galima uškamšinti per foramen mentale

VIRŠUTINIAI – dėl inervacijos ypatumo ir badangi horizontalinis alveolių skyrimas gerokai plonesnis (anestetikas greit difunduoja į kaulą), kiekvienas dantys uškamšinamas individualiai – duriama po gleivine abiejose danties pusėse

Laidiniai n. maxillaris uškamšiniimo būdai:

a) LATERAL approach – duriama per incisura mandibulae iki atsiremiama į lamina pterygoidea lat.; tada pasukama į priekį ir „įkrentama" į fossa pterygopalatina

b) INFERIOR approach – lenkta adata duriama per foramen palatinum majus į viršų

c) ANTERIOR approach – duriama į foramen infraorbitale gilyn (neuškamšinama užp. dantys!)

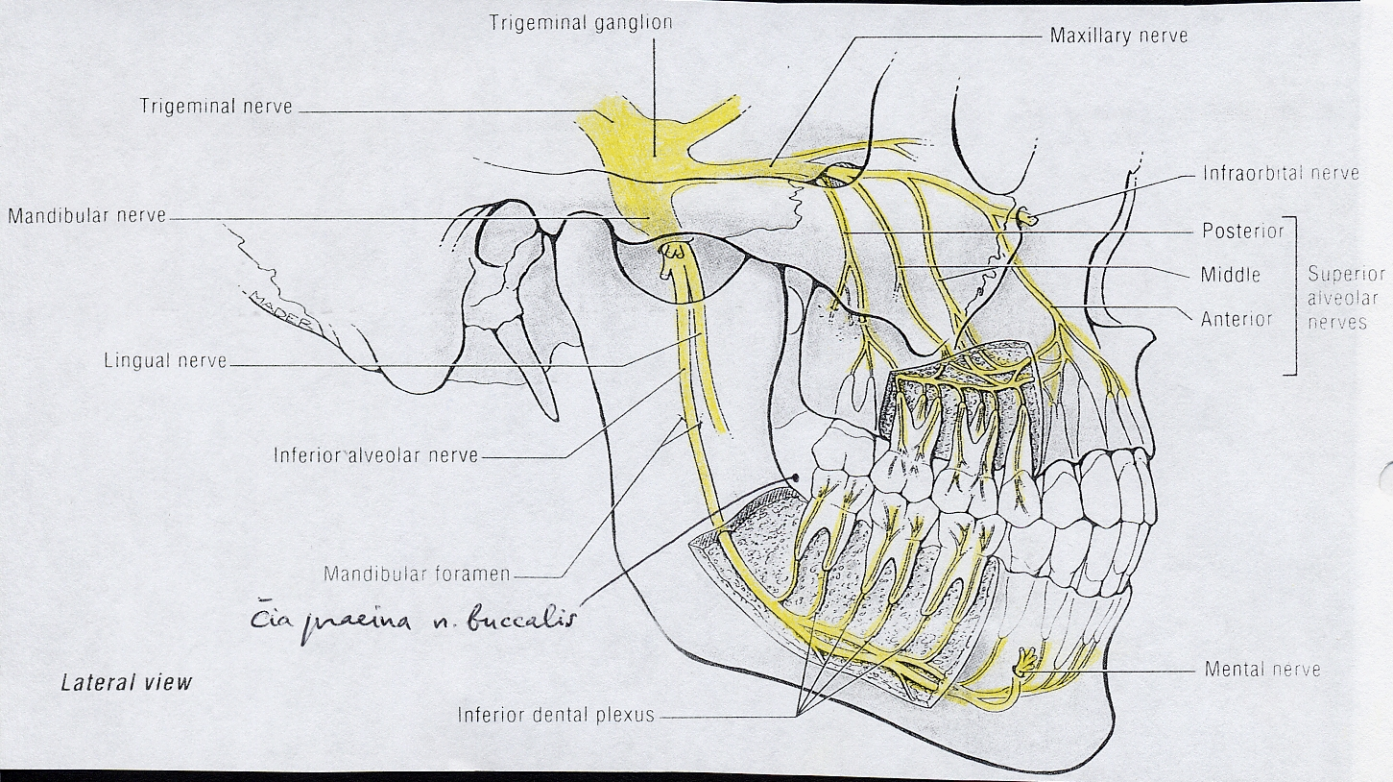

Lateral view

HISTOLOGY of TEETH

I. ENAMEL

- dengia visible portion (crown)
- baigiasi ties neck (cementoenamel junction)
- darbiniuose paviršiuose storis iki 2,5 mm
- hardest substance in the body - net 98% sudaro inorganic material (hydroxyapatite)
- jautrus rūgštims (pvz.: acid-producing m/o → caries)
- struktūrinis vienetas - prisma adamantina (s. enamel rod, enamel prism, enamel fiber) - hidroksiapatitinė prizmė (ø 4-8 μm, eina radialiai per visą emalio storį); tarp prizmių taip pat esti hidroksiapatitas
- AMELOGENESIS (enamel formation) prasideda suformavus dentinui:
  - secretory ameloblasts deposit enamel matrix;
    ↓ VIRSTA
  - maturation ameloblasts remove organic components and deposit minerals into matrix;
    vienas ameloblastas pagamina vieną enamel rod
  - danties dygimo metu ameloblastai žūva ir desfvarmoja
    mature enamel is acellular and nonreplaceable - neither grows nor repairs

II. CEMENTUM

- dengia root plonu sluoksniu
- development ir sandara ≈ kaip kaulo (šio ląstelės vadinamos cementoblasts, cementocytes)
- prie jo tvirtinasi periodontal ligament – jungia su alveolės kaulu

III. DENTIN

- pagrindinė danties masė
- hidroksiapatito turi mažiau negu emalis, bet daugiau negu cementas (ir kaulas)
- odontoblasts, išklojantys pulp cavity, bangomis visą gyvenimą gamina dentiną:
  - pradžioje sekretuojama organinė matrica (PREDENTIN);
  - predentinas mineralizuojamas → DENTIN;
  - storėjant dentinui, odontoblastai stumiami į centrą, bet jų atsišakojimai palieka in canaliculi dentales (išsidėstę tarkingai radialiai [vs. bone canaliculi]) HAtlas 390 (▶)

  ↳ matomos growth lines svarbios in forensic medicine

IV. PULP CAVITY – vascularized and innervated conn. tissue:

- su amžiumi mažėja (storėjant dentinui)
- some bare nerve endings enter canaliculi dentales and contact odontoblast processes therein

SUPPORTING TISSUES of TEETH (HAtlas) - 386

I. ALVEOLAR BONE

- alveolar processes (of maxilla, mandible) contain alveoli (sockets) for teeth roots

- ALVEOLAR BONE PROPER (S. LAMINA DURA) - thin compact bone layer, išklojanti alveolę:
  - į jį įsiterpia periodontal ligament kolagenio skaidulos (kaip SHARPEY FIBERS);
  - lengvai remodeliuojasi ortodontinių procedūrų metu

- SUPPORTING ALVEOLAR BONE - cortical bone alveolės išorėje; much less labile

- kaulas gali būti prarandamas (→ loss of tooth) in:
  1) periodontal diseases
  2) severe malocclusion
  3) loss of opposing tooth

II. PERIODONTAL LIGAMENT sudarytas iš:

1) thick parallel collagen fibers; - fibroblastai sintezuoja jas slankiodami pirmyn ir atgal (kaip šaudyklės), dalį skaidulų rezorbuodami;
   - jungia cementą su alveolar bone proper
2) išilgai išsidėstę oxytalin fibers (≈ elastic fibers)
3) loose conn. tissue (tier apex) - aptina gyslos, nervai ir dantį

- function of periodontal ligament:
  1) support for tooth
  2) pendulum tempimas iš danties į lamina dura (kad vyktų remodelingas)
  3) transducer in tooth proprioception

III. GINGIVA (S. GUM) – tai MASTICATORY MUCOSA:

- firmly attached to teeth at level of neck –
  – toje vietoje epitelis (JUNCTIONAL EPITHELIUM) jungiasi prie danties hemidesmosomomis ir basal lamina-like material pagalba
  - a) jamiems – prie emalio
  - b) vyresniems – prie cemento (dėl normal gingival recession)

- virš minėtos jungties esti gingival sulcus –
  – jį išklioja CREVICULAR EPITHELIUM (junctional epithelium tęsinys)

PERIODONTIUM – collective name for all tissues involved in attachment of tooth to jaw:
1) crevicular and junctional epithelium
2) cementum
3) fibers of periodontal ligament
4) alveolar bone proper

DEVELOPMENT OF TEETH (LANG) 341, 342

- ektodesma (stomodeum) dengiantis alveolines maxilla ir mandibula atangas sudaro dental lamina, iš kurios į mezenchimą penetruoja dental buds (būsimasis EMALIS)

- dental bud viršūnė invaginuoja – CAP STAGE (s. ENAMEL ORGAN):
  - apgupa mezenchimą (dental papilla) (būsimasis DENTINAS ir PULPA);
  - dental bud sudarytas iš inner and outer dental epithelium ir tarp jų esančio stellate reticulum

- as dental cap grows and indentation deepens, the tooth takes appearance of bell – BELL STAGE

- dental papilla mezenchimos ląstelės (adjacent to inner dental epithelium) virsta ODONTOBLASTAIS – gamina dentiną, storėjant dentino sluoksniui, odontoblastai stumiami į centrą (dentine pasilieka jų citoplazmos atangos – dental processes) Pirmieniai susidaro dentinas!

- likusi dental papilla mezenchima virsta PULPA

- outer dental epithelium virsta AMELOBLASTAIS – gamina emalį, o patys stumiami į išorę ir, išdygus dančiui, žūsta ir nusilupa

  Emalis ektodesminės kilmės, likę danties audiniai – iš neural crest mezenchimos (mezodesma)

- aplinkinės mezenchimos ląstelės, esančios šalia šaknies dentino, virsta CEMENTOBLASTAIS – gamina cementą

- ilgėjant šaknims, kraujagyslės penetruoja audinius – dantys išdygsta

- buds for permanent teeth are located on lingual aspect of milk teeth (esti jau 3-ą nėštumo mėnesį)

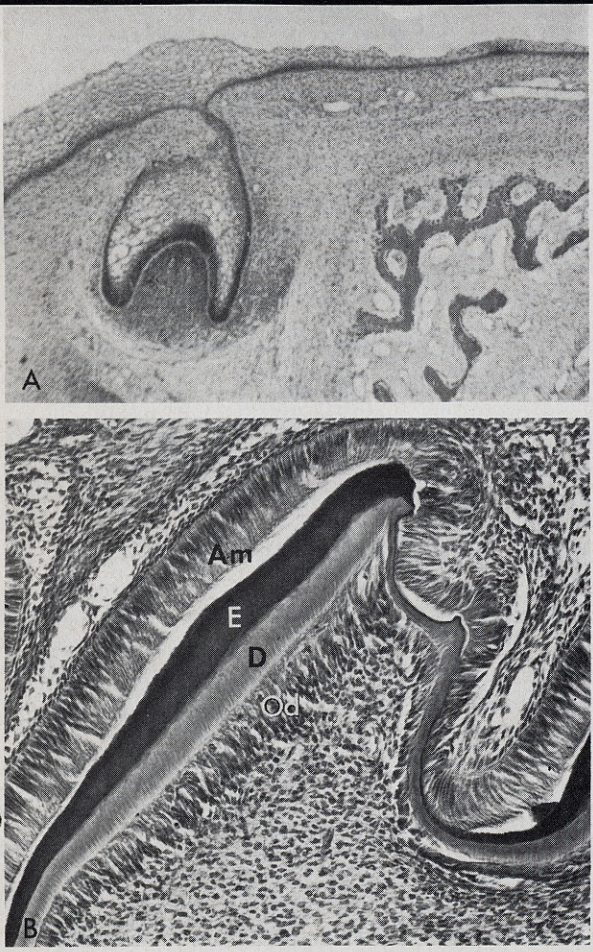

Figure 17–1. *A,* A tooth germ developing from fetal oral epithelium (×80). *B,* Ameloblasts (Am) and odontoblasts (Od) forming enamel (E) and dentin (D) matrices (×200).

FACE – muscles

Face comprises derivatives of:
1) primitive gut (nose, mouth)
2) branchiomeric structures
3) special sensory receptors

Veido sensorinė inervacija – n. trigeminus
Veido motorinė inervacija:
a) facial expression – n. facialis
b) mastication – n. mandibularis

MUSCLES of FACIAL EXPRESSION

- išsivystę iš 2nd branchial arch – migruoja ant kaukolės
- danguma – sfinkteriai ir dilatatoriai aplink angas
- išreiškia emocijas
- m. platysma – įtempia kaklo odę (svarbu slaugantis)

ORAL MUSCULATURE

MODIOLUS – jung. audinio sankaupa lūpų kampuose – common insertion point of facial muscles

SPHINCTER – m. orbicularis oris

DILATORS: 1) subcutaneous layer – m. risorius → modiolus
fascia masseterica

2) superficial layer:
m. zygomaticus major → modiolus
m. zygomaticus minor → upper lip
m. levator labii superioris alaeque nasi → upper lip, → major alar cartilage

3) middle layer:
m. levator labii superioris
m. levator anguli oris
m. depressor anguli oris (triangularis)
m. depressor labii inferioris

4) deep layer:
m. mentalis → smakro oda
m. buccinator – draws cheek against molar teeth (to retain food on the molar occlusal surfaces during mastication) iš kitos pusės padedant liežuviui

f-ja dangiau dirsta kramtymui, bet inervacija n. facialis!

M. buccinator perveria:
a) m. tensor veli palatini sausgyslė
b) ductus parotideus

Raphe pterygomandibularis

M. CONSTRICTOR SUP. | M. BUCCINATOR

Table 36-1. Muscles of Facial Expression

Muscle	Origin	Insertion	Primary Action	Innervation
Oral Musculature				
Orbicularis oris	Maxilla, mandible, and pterygomandibular raphe	Skin of lips	Purses lips	Buccal and mandibular brs. of facial n. (CN VII)
Buccinator	Maxilla, mandible, and pterygomandibular raphe	Skin of lips	Compresses cheeks	Buccal br. of facial n. (CN VII)
Zygomaticus major	Zygomatic bone	Modiolus	Draws angle of mouth upward	Zygomatic br. of facial n. (CN VII)
Zygomaticus minor	Zygomatic bone	Upper lip	Raises upper lip	Zygomatic br. of facial n. (CN VII)
Levator anguli oris	Maxilla (fossa canina)	Modiolus	Draws angle of mouth upward	Buccal br. of facial n. (CN VII)
Levator labii superioris	Maxilla	Upper lip	Raises upper lip	Buccal br. of facial n. (CN VII)
Depressor anguli oris	Mandible	Modiolus	Draws angle of mouth downward	Mandibular br. of facial n. (CN VII)
Depressor labii inferioris	Mandible	Lower lip	Lowers lower lip	Mandibular br. of facial n. (CN VII)
Mentalis	Mandible (fossa incisiva)	Lower lip	Lowers lower lip	Mandible br. of facial n. (CN VII)
Platysma	Skin of upper thorax and shoulder	Mandible and modiolus	Tenses skin over anterior neck, draws angle of mouth downward	Cervical br. of facial n. (CN VII)
Orbital Musculature				
Orbicularis oculi				
Orbital portion	Orbital margin of eye	Palpebral skin	Eye wink	Zygomatic br. of facial n. (CN VII)
Palpebral portion	Lateral palpebral ligament	Medial palpebral ligament	Eye blink and compresses lacrimal sac	Zygomatic br. of facial n. (CN VII)
Occipitofrontalis				
Occipitalis	Nuchal line	Epicranial aponeurosis	Draws scalp posteriorly	Auricular br. of facial n. (CN VII)
Frontalis	Epicranial aponeurosis	Skin at the supraciliary crest	Draws scalp anteriorly	Temporal br. of facial n. (CN VII)
Corrugator supercilii	Frontal bone (medial superciliary arch)	Skin above middle of eyebrow	Draws eyebrows inferomedially	Temporal br. of facial n. (CN VII)

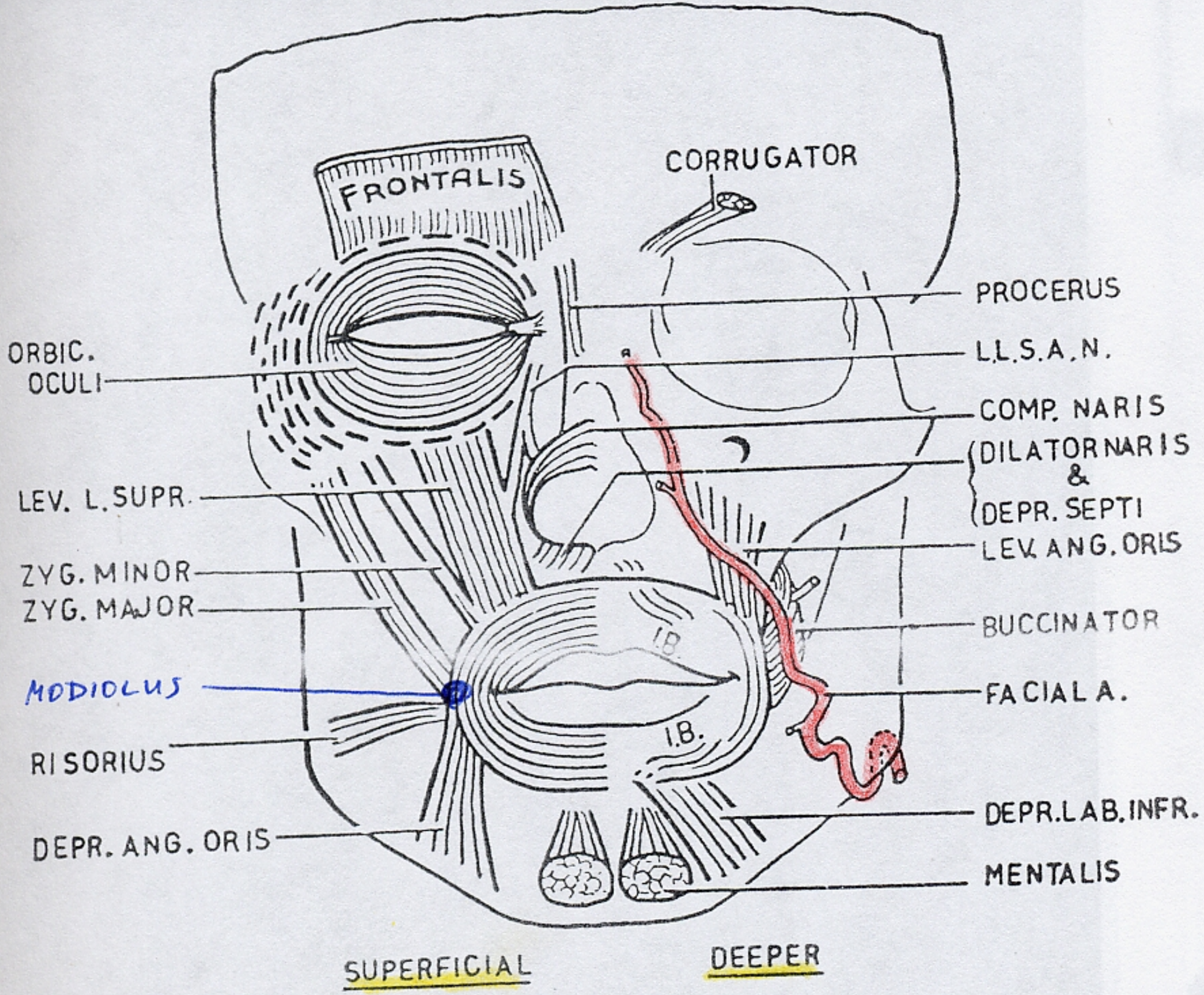

Figure 38.1. The muscles of the face. *LLSAN*, levator labii superioris alaeque nasi.

FACE – muscles

NASAL MUSCULATURE

M. nasalis: a) transverse part – m. compressor nasi – sphincter
b) alar part – m. dilator nasi } dilator

M. levator labii sup. alaeque nasi (nasal part)

ORBITAL MUSCULATURE

SPHINCTERS: 1) m. orbicularis oculi:
a) pars orbitalis – stipriai užmerkia akį
b) pars palpebralis – mirksėjimas, lacrimal sac kompresija
pars lacrimalis – sheidulos apomčios lacrimal sac.
(HORNERS muscle)

2) m. procerus → oda tarp antakių } netikri sfinkteriai –
nosies nugarėlė – pridengia akis antakiais
3) m. corrugator supercilii

DILATORS: 1) m. occipitofrontalis
2) m. levator palpebral superioris – CN III !

AURICULAR MUSCULATURE

mm. auriculares ant., sup., post.
galea aponeurotica
mastoid process

TEMPOROMANDIBULAR JOINT
MUSCLES of MASTICATION

Articular disk (fibrocartilage) padalina sąnario ertmę į supra- ir infra-meniscal compartments

Support: 1) articular capsule (galėlini išsitiesi ir prie disko)
2) lig. sphenomandibulare (tarp spine ir lingula) – mulenia rotacijos ašį
3) lig. stylomandibulare
4) lig. laterale

Opening / closing the mouth

Suprameniscal compartment:

PROTRUSION / RETRACTION – disk glides between mandibular fossa and articular tubercle

m. pterygoideus lat.

Inframeniscal compartment:

ELEVATION / DEPRESSION (condyle sukantis aplink savo transverse axis)

Bendra horizontali rotacijos ašis eina per lingula (todėl čia jeina gysloj ir newai – mažiausiai judantis taškas!)

SUBLUXATION

per daug išsižiojus (protrusion beyond apex of articular tubercle – – dėl m. temporalis spazmo – locking the jaw)

Reposicija – paspausti žemyn (nugaliti spazmą) ir pastumti atgal (atsargiai – gali sužeisti jiaušus!)

ACCESSORY MUSCLES of MASTICATION – open the jaw:
1) m. digastricus (ant. belly)
2) m. geniohyoideus
3) m. mylohyoideus
4) gravity!

MUSCLES of MASTICATION – n. mandibularis

1) M. temporalis (užima fossa temporalis) → coronoid process

2) M. masseter (tarp ramus ir gl. parotidea; uno m. buccinator skiria BUCCAL FATPAD)

3) M. pterygoideus lateralis (latnalian a. maxillaris, CN V3, pterygoid venous plexus) guli horizontaliai:
superior head → articular disk
inferior head → collum mandibulae

4) M. pterygoideus medialis (II m. masseter; tarp jo ir ramus esti – gl. parotidea, n. lingualis, chorda tympani, a.n. alveolaris inf.) –
– su m. masseter sudaro MANDIBULAR (MASSETERIC) SLING

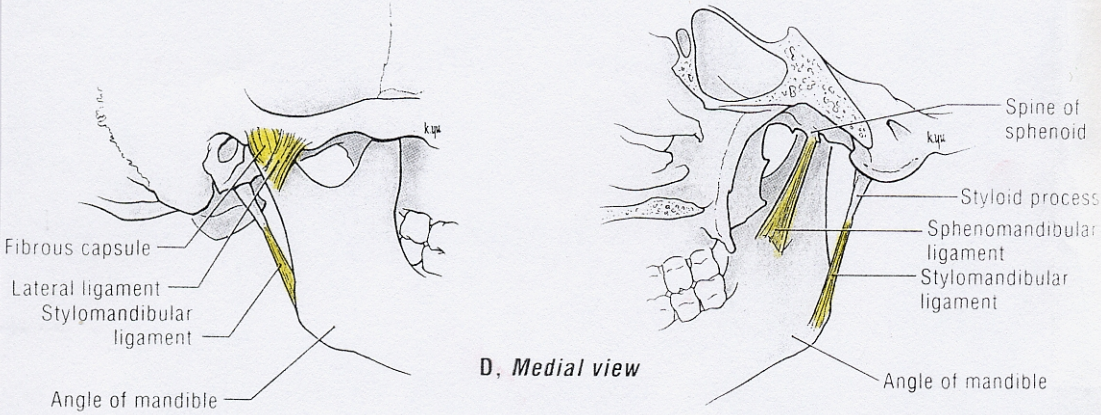

D, *Medial view*

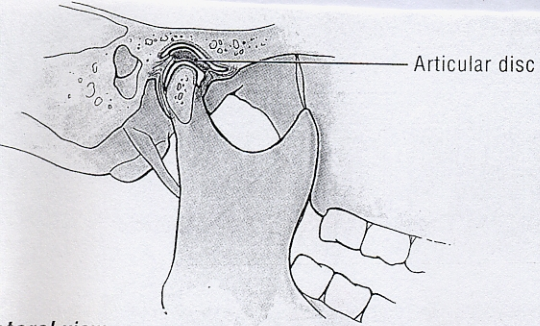

nteral view

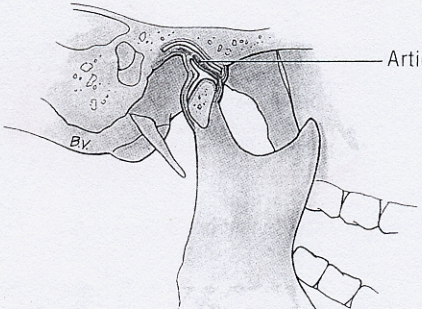

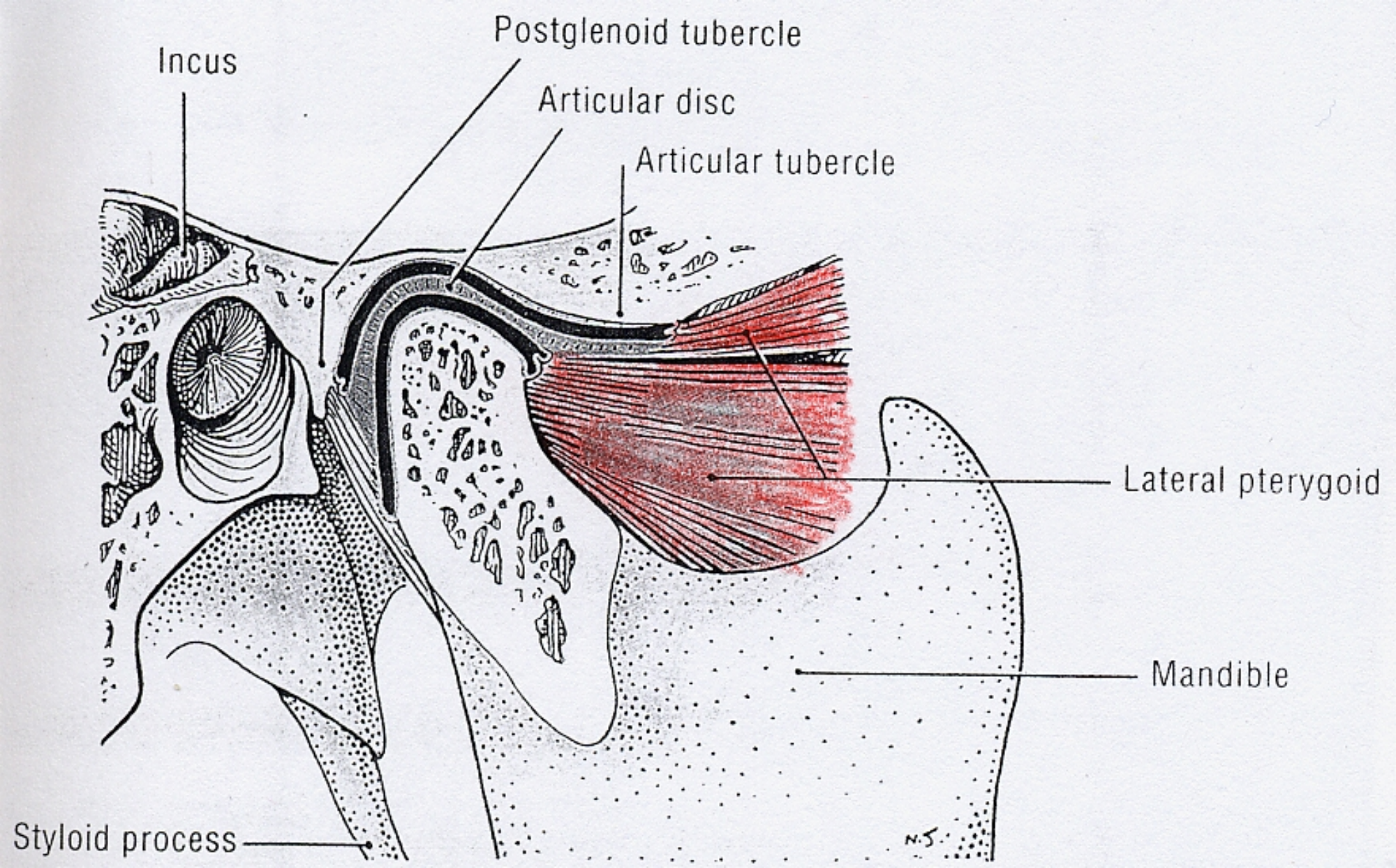
Postglenoid tubercle
Incus
Articular disc
Articular tubercle
Lateral pterygoid
Mandible
Styloid process

A

Temporalis m.

Mandibular fossa

Articular tubercle

Masseter m.

B

Lateral pterygoid m.

Superior head

Inferior head

superficial part

Superior compartment

Articular disk

Inferior compartment

Masseter m.

Medial pterygoid m. (deep part)

Mandibular condyle

Table 36-2. Muscles of Mastication

Muscle	Origin	Insertion	Primary Action	Innervation
Temporalis	Temporal and parietal bones	Coronoid process of mandible	Elevates and retracts jaw	Mandibular n. (CN V_3)
Masseter	Zygomatic arch	Angle of mandible	Elevates jaw	Mandibular n. (CN V_3)
Lateral pterygoid				
Superior head	Sphenoid bone	Temporomandibular disk	Draws articular disk forward	Mandibular n. (CN V_3)
Inferior head	Lateral pterygoid plate (lateral surface)	Neck of mandible	Bilaterally, protracts jaw Unilaterally, abducts jaw – grinding mastication	Mandibular n. (CN V_3)
Medial pterygoid	Medial surface of lateral pterygoid plate, maxillar tuberosity	Angle of the mandible	Elevates jaw, assists protraction (grinding)	Mandibular n. (CN V_3)

FACE inervation

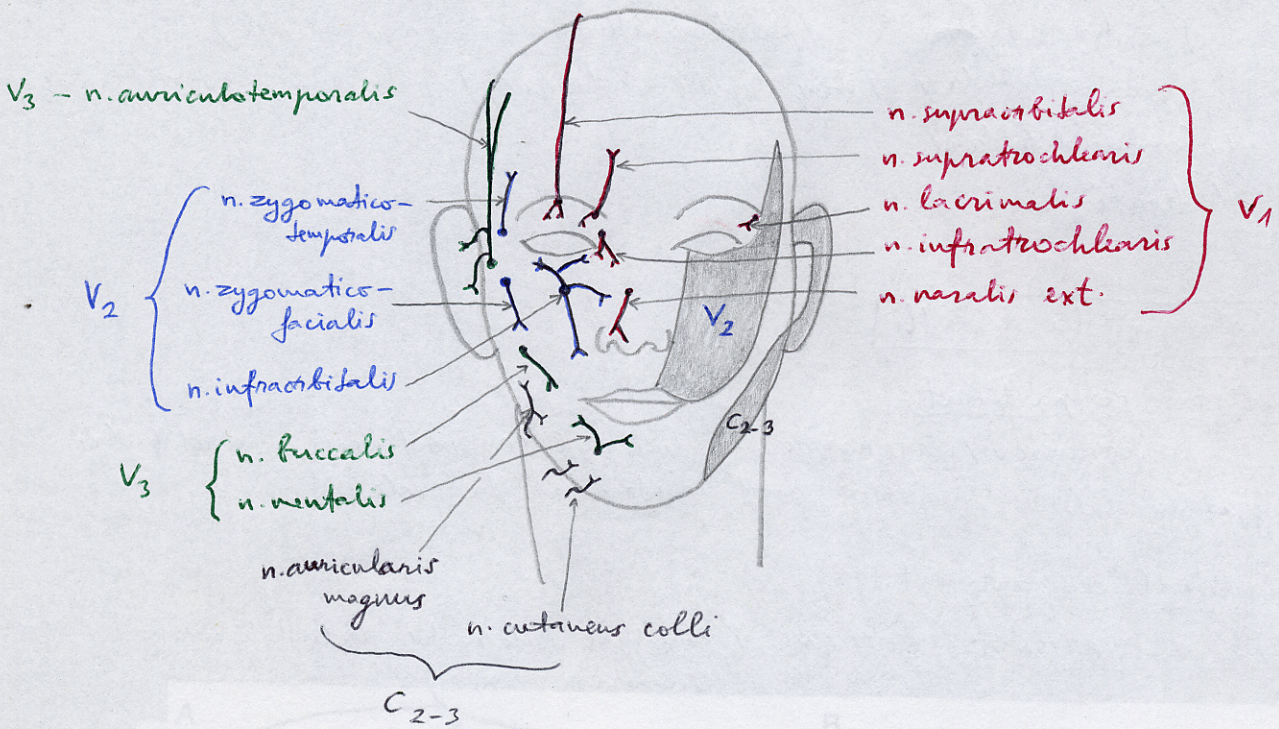

FACE X-ray

WATER's view (RA) 178 – gehai matosi: 1) sinus frontalis
2) sinus maxillaris
3) nasal cavity (anterior upper part)

LATERAL radiograph (RA) 179